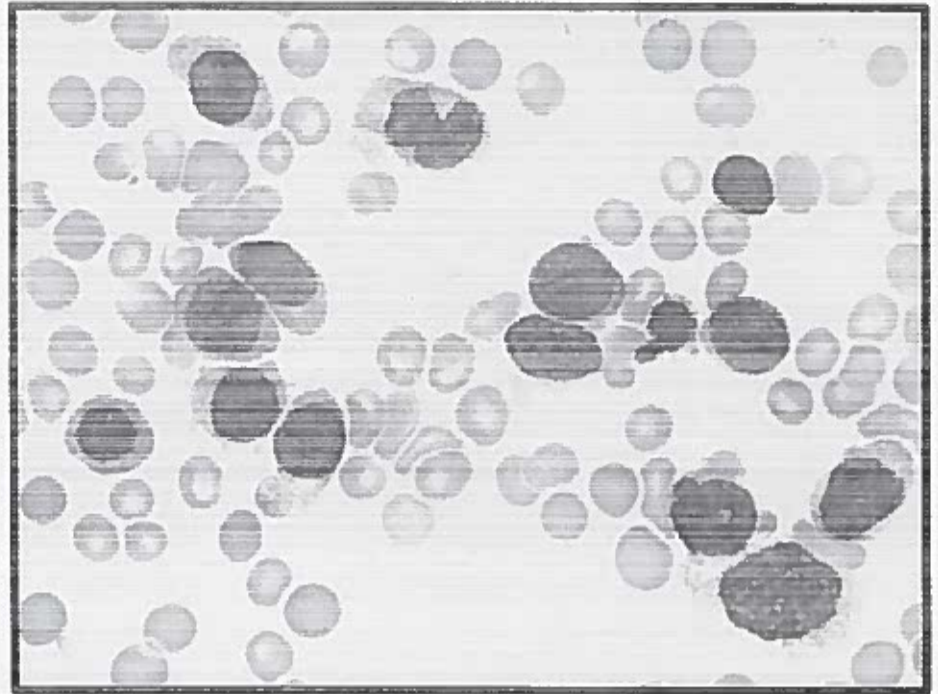



CASO CLINICO 1

Uomo di 71 aa in buone condizioni generali con i seguenti valori ematici:
WBC $7,1 \times 10^3$ N13% L20% M60% B 3% E 4% PLT 15×10^3 Hb 8,2 gr/dL MCV 102 fL
LDH elevato.
Linfoadenopatie laterocervicali bilaterali. Splenomegalia
Febbricola da ca 7 gg



Descrizione delle immagini, sospetto diagnostico e quali esami da richiedere per la conferma diagnostica

PROVA NON ESTRATTA
Colucci h